

Relato de caso

Francisco Charles dos Santos¹
Olívia Maria Moreira Borges¹
Carolina Barbosa Carvalho¹
Atticcus Tanikawa¹
Agrício Moreira Dantas Neto¹
Rosângela Maria Nunes da Silva¹
Almir Pereira de Souza¹

¹. Universidade Federal de Campina Grande

KEYWORDS

Ophthalmology. Leishmaniasis. Cytology. Conjunctivitis.

PALAVRAS - CHAVE

Oftalmologia. Leishmaniose. Citologia. Conjuntivite.

AUTOR CORRESPONDENTE:

Almir Pereira de Souza
<almir@cstr.ufcg.edu.br>
Unidade Acadêmica de Medicina Veterinária -
Universidade Federal de Campina Grande -
Campus de Patos
Av. Universitária s/n, Santa Cecília
CEP: 58708-110- Patos - PB - Brasil

Submetido em: 24/07/2017

Aceito em: 25/08/2017

Presença de *Leishmania* spp. na conjuntiva de um cão não reativo para testes parasitológicos em linfonodos e medula óssea – relato de caso

Presence of *Leishmania* spp. in the conjunctive of a non-reactive dog for parasitological tests in lymphonod and bone marrow - case report

ABSTRACT

The objective of this work was to report the detection of amastigote forms of *Leishmania* spp. through conjunctival cytology in a non-positive dog for parasitological tests in bone marrow, popliteal lymph nodes and right and left superficial cervicals. A female dog was attended to with a history of skin problems and dry cough was seen five years ago. After clinical evaluation were performed a cytology of bone marrow, popliteal lymph nodes and superficial cervical, being these negative for parasites. Therefore, new cytological samples were collected in the right and left palpebral conjunctival regions, with the presence of amastigotes of *Leishmania* spp. It is still unclear to scholars how the amastigote forms of this parasite reach into the ocular tissues, although some of them believe that the parasites are carried by the antigen-presenting cells. It was concluded that conjunctival cytology was a complementary method of diagnosis of leishmaniasis in a non-reactive dog for direct parasitological examination in the medullary and lymph node sites.

RESUMO

Objetivou-se com este trabalho relatar a detecção de formas amastigotas de *Leishmania* spp. através de citologia conjuntival em um cão não positivo para testes parasitológicos em medula óssea, linfonodos poplíteos e cervicais superficial direito e esquerdo. Foi atendida uma cadela com histórico de problemas de pele e tosse seca há cinco anos. Após avaliação clínica, realizou-se citologia de medula óssea, linfonodos poplíteos e cervicais superficiais, sendo estes negativos para parasitas. Diante disso, coletou-se novas amostras citológicas na região de conjuntiva palpebral direita e esquerda, sendo nestas observadas formas amastigotas de *Leishmania* spp. Ainda é uma incógnita para os estudiosos como as formas amastigotas desse parasita chegam aos tecidos oculares, embora alguns deles acreditem que os parasitas são transportados pelas células apresentadoras de antígeno. Conclui-se que a citologia conjuntival foi um método complementar de diagnóstico de leishmaniose em um cão não reativo para exame parasitológico direto em sítio medular e de linfonodo.

INTRODUÇÃO

A Leishmaniose Visceral Canina é uma enfermidade crônica que apresenta sinais clínicos variados, dificultando o seu diagnóstico. Dentre as alterações sistêmicas estão destacadas a linfadenopatia generalizada, esplenomegalia, hepatomegalia, pneumonia intersticial, rinite, glomerulonefrite, dermatite esfoliativa, hipotricose, hiperqueratose nasodigital, onicogribose e alopecia periocular (DIAS et al., 2011). Trabalhos demonstram a presença de alterações oftálmicas em animais com leishmaniose, sendo mais frequente a uveíte e a conjuntivite (BRITO et al., 2006).

Em termos diagnósticos, o exame parasitológico, além de ser rápido, possui uma alta especificidade, permitindo identificar formas amastigotas em amostras de linfonodos, medula óssea, fígado, baço e pele. No entanto, a sensibilidade destes métodos varia, dependendo do estágio de infecção, resposta imunitária individual e habilidade de coleta e análise de materiais (DI MUCCIO et al., 2012; CUNHA et al., 2014). Citologia e Reação em Cadeia de Polimerase (PCR) de amostras obtidas das conjuntivas oculares podem ser utilizadas para identificar a *Leishmania* spp. (PENÁ et al., 2008), aumentando o leque de sítios e métodos diagnósticos parasitológicos.

Nesse contexto, objetivou-se, com este trabalho, relatar a detecção de formas amastigotas de *Leishmania* spp. por meio de citologia conjuntival em um cão não positivo para testes parasitológicos em medula óssea, linfonodos poplíteos e cervicais superficial direito e esquerdo.

MATERIAIS E MÉTODOS

Deu entrada na Clínica Médica de Pequenos Animais (CMPA), uma cadela, Pinscher, oito anos de idade, não castrada, pesando 2,8 Kg, oriunda do município de Patos (PB), com queixa de que há cinco anos manifestava problemas de pele e tosse seca, sendo observado agravamento nos últimos meses. O animal apresentava ectoparasitas, não tinha contactantes, nunca cruzou e possuía vacinas e vermífugo atrasados há três anos.

No exame físico, notou-se presença de hipotricose generalizada pelos facilmente epiláveis, alopecia periocular, onicogribose (Figura-1A), ectoparasitas (carrapatos), mucosocular e oral rósea pálida, tosse e doença periodontal avançada. Os parâmetros fisiológicos estavam normais para a espécie. Na ausculta, detectou-se sopro sistólico grau IV na valva atrioventricular esquerda, e linfonodos poplíteos e cervicais superficiais, direito e esquerdo aumentados. Na avaliação específica oftalmológica, observou-se opacidade, na cápsula anterior do cristalino, blefarite e secreção ocular mucoide bilateral (Figura 1B).

Diante do quadro clínico, suspeitou-se de dermatofitose, leishmaniose e doença cardíaca valvar, sendo neste momento solicitado hemograma, proteínas plasmáticas totais (PPT), pesquisa de hematozoários, do-

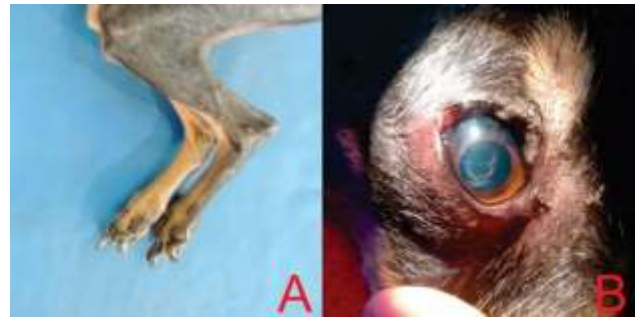

Figura 01. Sinais clínicos presentes na avaliação física do cão. (A) Onicogribose nos membros pélvicos. (B) Opacidade na cápsula anterior do cristalino, blefarite e discreta secreção mucoide no olho direito de um cão portador de Leishmaniose atendido no Hospital Veterinário da Universidade Federal de Campina Grande. Fonte: (A) Laboratório de Patologia Animal / HV / UFCG. (B) Acervo do autor.

-sagem de Alanina Aminotransferase (ALT), Aspartato Aminotransferase (AST), Fosfatase Alcalina (FA), ureia, creatinina e Creatina Kinase (CK), radiografia torácica nas projeções latero-lateral e dorso-ventral, ultrassonografia abdominal, exame parasitológico de pele e citologia de medula óssea (região esternal) e linfonodos poplíteos e cervical superficial direito e esquerdo para pesquisa de *Leishmania* spp.

O exame parasitológico de pele foi negativo para fungos e ácaros. Os achados hematológicos e bioquímicos revelaram anemia normocítica normocrômica, trombocitopenia, hiperproteinemia, hypoalbuminemia, aumento de AST, CK e ureia. A radiografia torácica sugeriu cardiopatia. As avaliações citológicas de linfonodos e medula óssea foram negativas para *Leishmania* spp. Com base nos achados, uma terapia domiciliar à base de benazepril (0,5mg/kg/SID/contínuo), furosemida (3,5mg/kg/BID/15 dias), espironolactona (2mg/kg/BID/contínuo) e shampoo de clorexidina + miconazol (a cada 5 dias/45 dias), tobramicina colírio (uma gota/TID/10 dias) e diclofenaco sódico colírio (uma gota/BID/5 dias) foram prescritos, marcando-se o retorno após 15 dias.

No retorno, constatou-se a melhora da tosse, porém o animal continuava com lesões cutâneas (hipotricose, pelos quebradiços e facilmente epiláveis) e oftálmicas (área de opacidade na cápsula anterior da lente e secreção ocular purulenta). Diante disto, solicitou-se teste de triagem para leishmaniose visceral canina (DPP – Biomanguinhos – Fiocruz) citologia conjuntival dos olhos direito e esquerdo.

O teste de DPP revelou-se positivo para leishmaniose e, no exame citológico conjuntival de ambos os olhos, constatou-se a presença de formas amastigotas de *Leishmania* spp. (Figura 2).

Na sequência, após explanação e orientação ao proprietário, seguindo-se os preceitos bioéticos e de bem-

estar animal preconizados pela portaria do Ministério da Saúde, nº 1.426, de 11 de julho de 2008, procedeu-se a eutanásia.

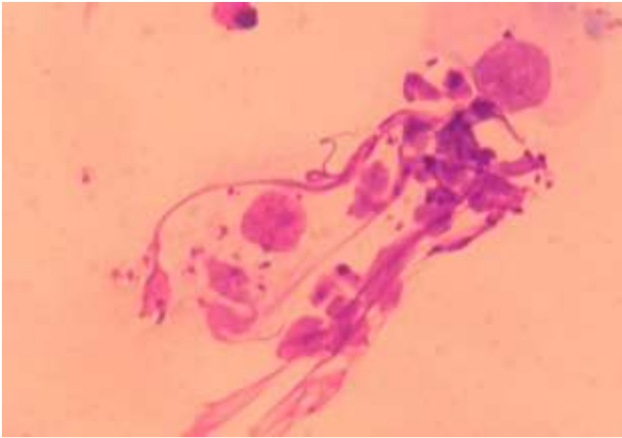


Figura 02. Estruturas compatíveis com formas amastigotas de *Leishmania* spp. encontradas na citologia conjuntival de um cão portador de Leishmaniose atendido no Hospital Veterinário da Universidade Federal de Campina Grande (setas) (Panótico rápido; 100x). Fonte: Acervo do autor.

RESULTADOS E DISCUSSÃO

Sabe-se que o animal em estudo é oriundo de uma região onde a prevalência de leishmaniose é de 7,2% na zona urbana (PORTO, 2010) e 11,33% na zona rural (SILVA et al., 2016), chamando a atenção para a necessidade de se investigar animais que apresentem, além dos sinais clínicos mais comuns observados na leishmaniose, alterações no sítio ocular. Embora estudos relatem que os machos têm 2,15 vezes mais chances de apresentar a doença na região do semiárido paraibano (SILVA et al., 2016), constatou-se, no presente relato, que a paciente era fêmea, chamando-se a atenção para a necessidade de se investigar leishmaniose em machos e fêmeas com alterações oculares. Em um estudo em que se avaliou 56 cães positivos para leishmaniose visceral, não houve diferença estatisticamente significativa entre machos e fêmeas (ALMEIDA; MENDONÇA; SOUSA, 2010), reforçando, assim, a necessidade de se pesquisar leishmaniose em qualquer animal.

A alteração dermatológica crônica presente no paciente em questão poderia estar associada enfermidades como hipotireoidismo e sarna demodécica. No entanto, constatou-se que estava relacionada à leishmaniose, como concluíram Baneth et al. (2008), em seu trabalho, citam na leishmaniose 81 a 89% de alterações cutâneas e 81% de alterações oculares em cães com a doença.

Nos exames hematológicos e bioquímicos, é identificado a presença de anemia normocítica normocrômica, trombocitopenia, hiperproteinemia e hipoalbuminemia. Esses achados são comumente

encontrados em cães portadores de leishmaniose (SANTOS, 2017; BRAZ et al., 2015), podendo ser atribuídos a diminuição da eritropoiese por hemorragias, lise de hemácias ou diminuição eritrocitária por produção de auto-anticorpos que levam ao sequestro esplênico (CIARAMELLA; CORONA, 2003). A hiperproteinemia pode ser atribuída a uma gamopatiapoliclonal, assim como a hipoalbuminemia é atribuída à inibição na produção de albumina pelo fígado, mediada pela liberação de citocinas inflamatórias (MEYER; HARVEY, 2004).

Além dos sinais dermatológicos, outros achados relacionados ao sistema oftálmico, tais como a blefarite e secreção mucoide bilateral também foram evidenciados, corroborando com Penã; Roura; Davidson (2000), os quais constataram uma alta prevalência destes sinais quando avaliaram pacientes com leishmaniose. Estes sinais, além da uveíte, quemose e glaucoma secundário, também foram observados em cães portadores de *Leishmania chagasi* (BRITO et al., 2006). Tais achados possivelmente estão relacionados a uma infecção secundária ocasionada pela imunossupressão ocorrida na leishmaniose (SCHAER; MEYER; YOUNG, 1985).

Apesar de não ser descrito por Penã; Roura; Davidson (2000), neste estudo, constatou-se ainda a presença de opacidade da cápsula anterior da lente. Tal achado pode não estar relacionado com a leishmaniose e sim com o desenvolvimento de uma catarata senil, pois a idade do animal condiz com a classificação de tal afecção. As cataratas senis se desenvolvem em pacientes com idade maior que seis anos (FERREIRA; LAUS; JUPPA JUNIOR, 1997), sendo esta citada como uma das oftalmopatias mais incomuns na leishmaniose (PENÃ et al., 2008).

Mesmo que a análise do material oriundo de linfonodos e medula tenham sido negativos para parasitas, pode-se constatar que o exame citológico conjuntival apresentou positividade para *Leishmania* spp. em ambos os olhos. Esses resultados não são compatíveis aos encontrados por Lima et al. (2014), que, ao compararem a sensibilidade do exame parasitológico em linfonodos, medula e conjuntiva ocular, concluíram que esse último não teve significância, pois apresentou positividade em apenas 4% dos cães. Em um estudo realizado por Barbosa et al. (2012), a citologia conjuntival mostrou positividade para leishmaniose em 60% dos cães, com sinais clínicos oculares, e 38,1% em cães sem sinais clínicos oculares. Brito et al. (2007) detectaram formas amastigotas de *Leishmania* sp. Por meio de citologia de um material obtido de uma úlcera de córnea em um cão. Embora os estudos supracitados apresentem números maiores de animais avaliados, pode-se constatar, neste relato, a necessidade e importância de também submeter cães à avaliação citológica conjuntival, quando

estes apresentarem sinais clínicos oftálmicos, tais como a blefarite.

Ainda é uma incógnita para os estudiosos como as formas amastigotas de *Leishmania* spp. chegam aos tecidos oculares, sendo levantada a hipótese de que os parasitas são transportados pelas células apresentadoras de antígeno (GARCIA-ALONSO et al., 1996; SAINT-ANDRÉ MARCHAT et al., 1997). Neste contexto, Slatter (2005) compara a conjuntiva a um linfonodo evertido, pois possui um mecanismo de defesa bem desenvolvido, principalmente porque, em sua constituição histológica, há camadas de drenagem linfática, uma próxima aos vasos conjuntivais superficiais e outra na camada fibrosa profunda. Possivelmente essas características sejam as responsáveis pela deposição dos parasitas nas conjuntivas oculares.

CONCLUSÃO

Conclui-se que a citologia conjuntival foi um método complementar de diagnóstico de leishmaniose em um cão não reativo para exame parasitológico direto em sítio medular e de linfonodo. Estudos adicionais, com esta metodologia, deverão ser realizados, de modo que este método diagnóstico seja adicionalmente empregado para a leishmaniose canina.

REFERÊNCIAS

- ALMEIDA, A. B. P. F.; MENDONÇA, A.J.; SOUSA, V. R. F. Prevalência e epidemiologia da leishmaniose visceral em cães e humanos, na cidade de Cuiabá, Mato Grosso, Brasil. **Ciência Rural**, v.40, n.7, p.1610-1615, 2010.
- BANETH, G. et al. Canine leishmaniosis: new concepts and insights on an expanding zoonosis: part one. **Trends in Parasitology**, v. 24, n. 7, p.324-330, 2008.
- BARBOSA V. T. et al. Detecção de formas amastigotas em exame parasitológico de esfregaço obtido a partir de suabe conjuntival de cães com leishmaniose visceral. **Arquivo Brasileiro Medicina Veterinária e Zootecnia**, v. 64, n. 6, p.1465-1470, 2012.
- BRAZ, P. H. et al. Perfil hematológico de cães naturalmente infectados por *Leishmania* spp. **Acta Veterinaria Brasilica**, v. 9, n. 1, p.87-90, 2015.
- BRITO F. L. C. et al. Ocular alterations in dogs naturally infected by *Leishmania* (*Leishmania*) *chagasi*. **Arquivo Brasileiro de Medicina Veterinária e Zootecnia**, v. 58, n.5, p.768-775, 2006.
- BRITO, F. L. C. et al. Amastigota forms resembling *Leishmania* sp. on corneal ulceration in a dog: case report. **Arquivo Brasileiro Medicina Veterinária e Zootecnia**, v. 59, n. 1, p. 81-84, 2007.
- CIARAMELLA, P.; CORONA, M. Canine Leishmaniasis: clinical and diagnostic aspects. **Compendium on Continuing Education for the Practicing Veterinarian**, v. 25, p. 358-368, 2003.
- CUNHA, R. C. et al. Detection of *Leishmania infantum* in *Lutzomyia longipalpis* captured in Campo Grande, MS. **Revista Brasileira de Parasitologia Veterinária**, v. 23, n. 2, p. 269-273, 2014.
- DI MUCCIO, T. et al. Diagnostic Value of Conjunctival Swab Sampling Associated with Nested PCR for Different Categories of Dogs Naturally Exposed to *Leishmania infantum* Infection. **Journal of Clinical Microbiology**, v. 50, n. 8, p.2651-2659, 2012.
- DIAS, E. L. et al. Canine Visceral Leishmaniasis (CVL): soroprevalence, clinical, hematological and biochemical findings of dogs naturally infected in an endemic area of São José de Ribamar municipality, Maranhão state, Brazil. **Ciência Animal Brasileira**, v. 9, n. 3, p.740-745, 2011.
- FERREIRA, F. M.; LAUS, J. L.; JUPPA JUNIOR, C. J. Catarata em pequenos animais: classificação e tratamento. **Brazilian Journal of Veterinary Research and Animal Science**, v. 34, n. 1, p.16-20, 1997.
- GARCIA-ALONSO, M. et al. Immunopathology of the uveitis in canine leishmaniasis. **Parasite Immunology**, v.18, p.617-623, 1996.
- LIMA, M. A. M. et al. Comparação da sensibilidade do teste parasitológico em linfonodo, medula óssea e mucosa conjuntival para o diagnóstico de leishmaniose em cães. **Acta Veterinaria Brasilica**, v. 8, n. 4, p.274-276, 2014.
- MEYER, D. J.; HARVEY, J. W. Plasma proteins In: MEYER, D. J.; HARVEY, J. W. **Veterinary laboratory medicine interpretation and diagnosis**. 3. ed. Missouri: Saunders Elsevier Inc., 2004. 351, p. 156-168.
- PEÑA, M. T. et al. Histopathological features of ocular leishmaniosis in the dog. **Journal of Comparative Pathology**, v. 138, n. 1, p.32-39, 2008.
- PEÑA, M. T.; ROURA, X.; DAVIDSON, M. G. Ocular and periocular manifestations of leishmaniasis in dog: 105 cases (1993-1998). **Veterinary Ophthalmology**, v.3, p.35- 41, 2000.
- PORTO, M. L. **Soroprevalência e fatores de risco para leishmaniose visceral canina em Patos, Paraíba, Brasil. Patos, PB**. Campina Grande, 2010. Monografia de Conclusão (Graduação em Medicina Veterinária) - Universidade Federal de Campina Grande, Campina Grande, 2010.
- SAINT-ANDRÉ MARCHAL, I. et al. Infection of canine Langerhans cells and interdigitating dendritic cells by *Leishmania infantum* in spontaneous canine leishmaniasis. **Revue de Médecine Vétérinaire**, v.148, p.29-36, 1997.
- SANTOS, F. C. **Proteínas de fase aguda em cães portadores de ceratoconjuntivite seca**. Campina Grande, 2017. 44 f. (Graduação em Medicina Veterinária) - Universidade Federal de Campina Grande, 2017.
- SCHAER, M.; MEYER, D. J.; YOUNG, D. G. A dual infection of *Leishmania donovani* and *Ehrlichia canis* in a dog. **Compendium of continuing education for practicing veterinary**. v. 7, n. 7, p. 531-534, 1985.

SILVA, R. B. S. et al. Aspectos epidemiológicos da leishmaniose visceral canina na zona rural do semiárido paraibano e análise de técnicas de diagnóstico. **Pesquisa Veterinária Brasileira**, v. 36, n. 7, p.625-629, 2016.

SLATTER, D. Conjuntiva. In: ---. **Fundamentos da oftalmologia veterinária**. 3. ed. São Paulo: Roca, 2005. Cap. 8. p. 221-245.